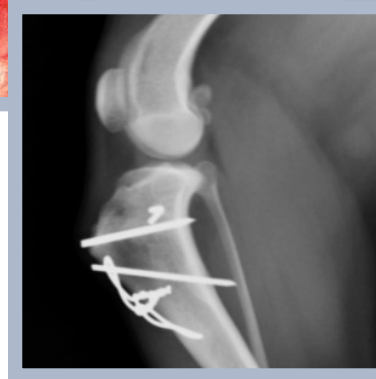
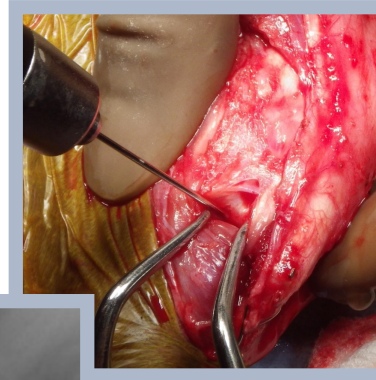
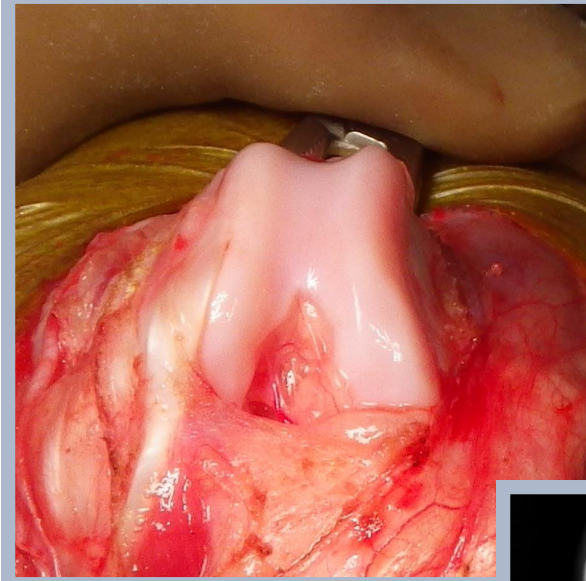## 間欠的跛行を呈する 膝蓋骨外方脱臼と長趾伸筋腱脱臼の併発に対して 外科治療を行ったトイ・プードルの1例

○安川 慎二<sup>1-2)</sup>

- 1) 辻堂犬猫病院
- 2) どうぶつ整形外科センター湘南

# 長趾伸筋腱

## 起始部

外側大腿骨顆 伸筋窩

## 終始部

第2-5末節骨

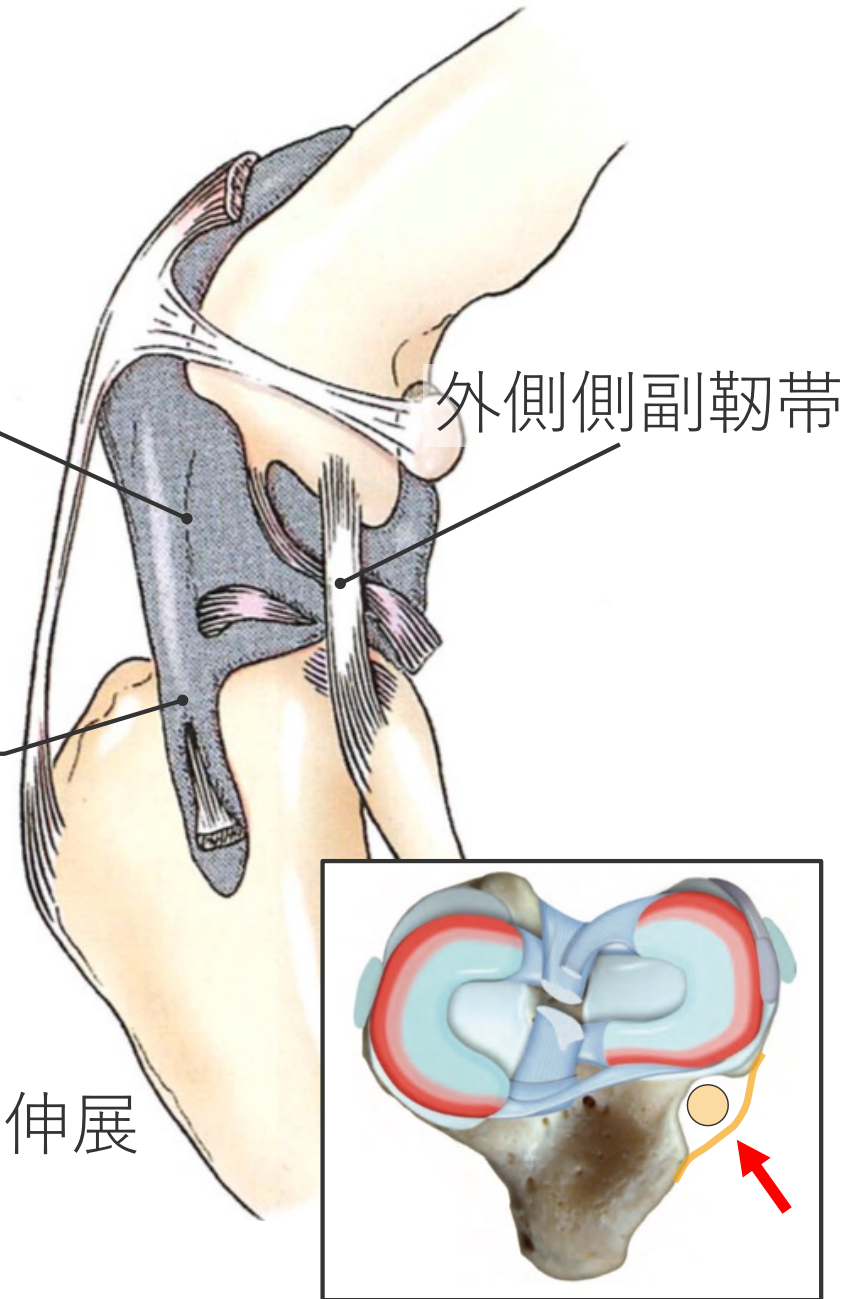
## 機能

足根関節の屈曲・指節間関節の伸展

関節包

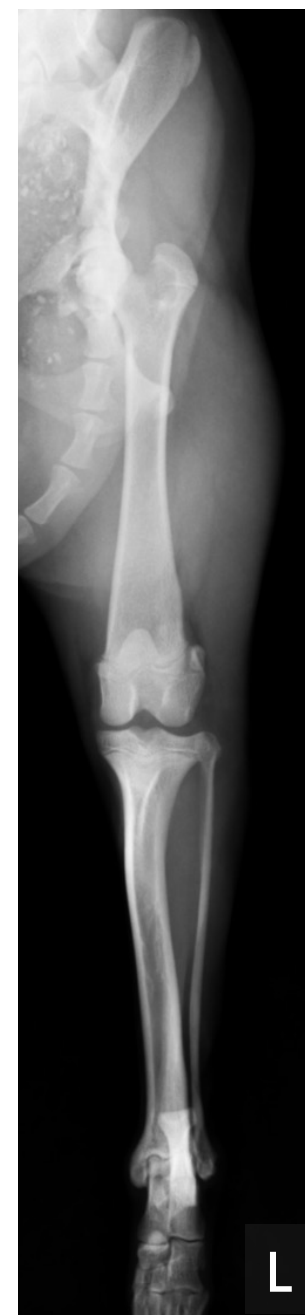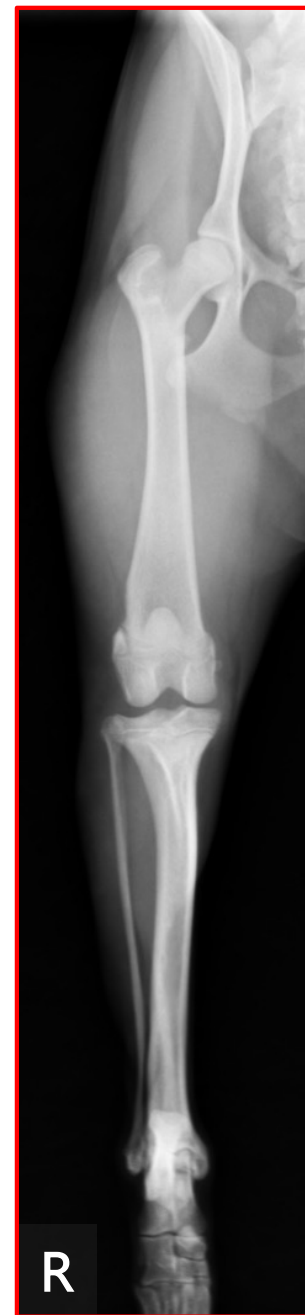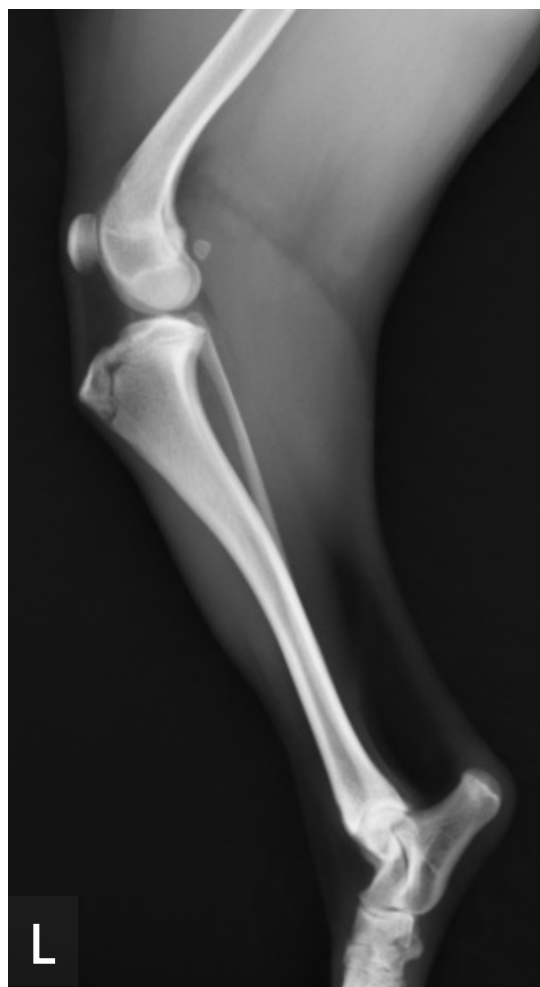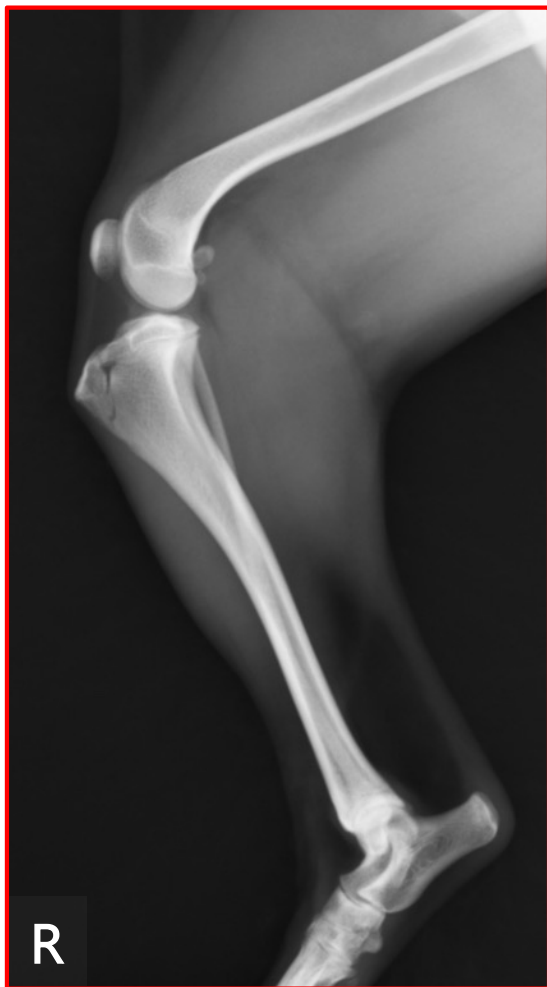外側側副靭帯

長趾伸筋腱



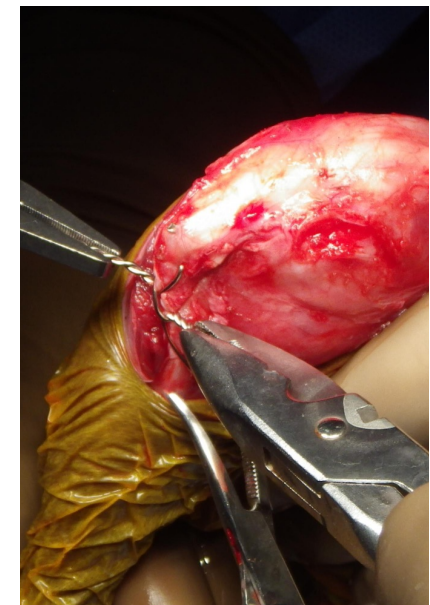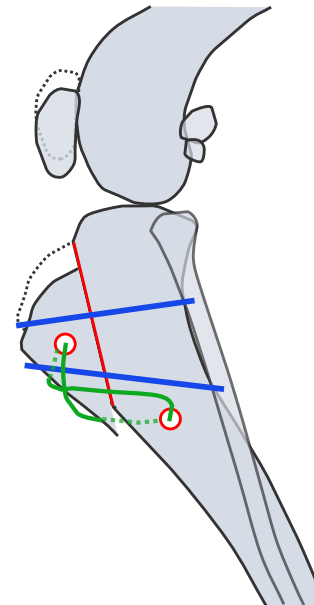
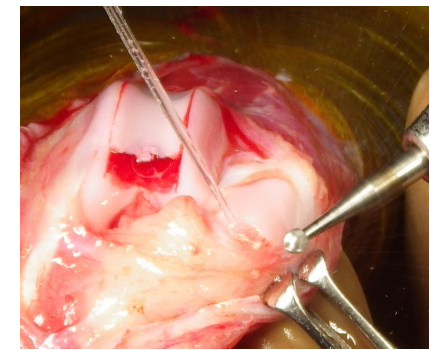
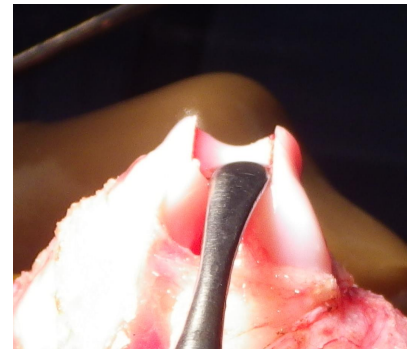[出典：VETERINARY SURGERY SMALL ANIMALS 2<sup>nd</sup> ed.]

# 単純X線画像



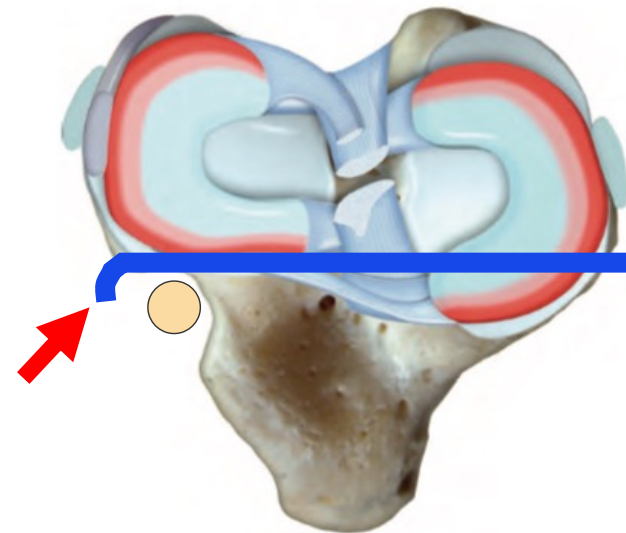
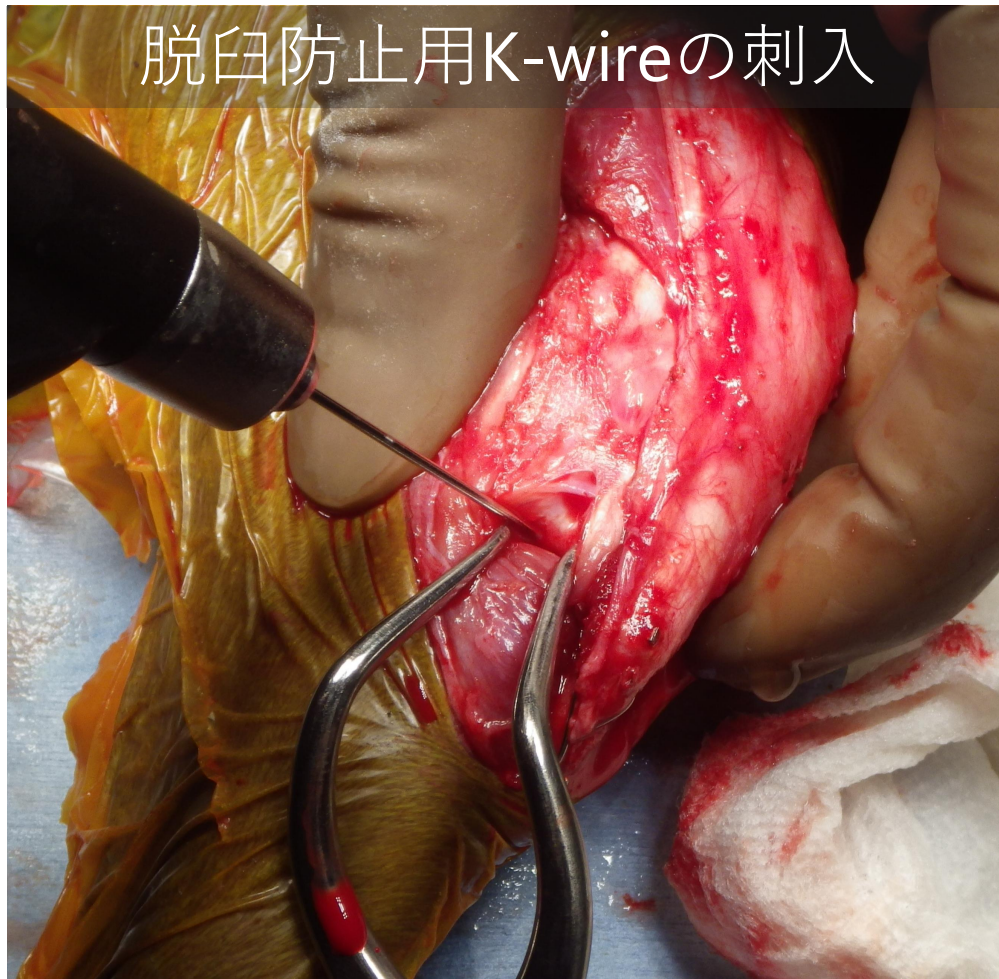
# 膝蓋骨外方脱臼に対する術式

- 滑車溝形成術
- 膝蓋骨形成術
- 脛骨粗面転位術
- 内側支帯の縫縮
- 外側支帯の切離





# 長趾伸筋腱脱臼に対する術式



[出典：VETERINARY SURGERY SMALL ANIMAL 2<sup>nd</sup> ed.]

# 術後 單純X線画像

